

**ΡΗΞΗ ΔΕΞΙΟΥ ΚΟΛΠΟΥ 5 ΧΡΟΝΙΑ ΜΕΤΑ ΑΠΟ ΚΑΡΔΙΟΧΕΙΡΟΥΡΓΙΚΗ ΕΠΕΜΒΑΣΗ : ΠΑΡΟΥΣΙΑΣΗ ΠΕΡΙΣΤΑΤΙΚΟΥ**

**ΑΘΑΝΑΣΙΑ ΒΛΑΧΟΥ, ΝΙΚΟΛΑΟΣ ΑΝΤΩΝΟΠΟΥΛΟΣ ,ΣΤΕΛΙΟΣ ΠΟΥΛΟΣ, ΓΕΩΡΓΙΟΣ ΨΑΡΡΑΣ  
ΘΕΟΔΩΡΟΣ ΚΑΡΑΙΣΚΟΣ**

**ΚΑΡΔΙΟΧΕΙΡΟΥΡΓΙΚΗ ΚΛΙΝΙΚΗ Π.Γ..Ν.Γ.ΠΑΠΑΝΙΚΟΛΑΟΥ ΘΕΣΣΑΛΟΝΙΚΗ**

**Η ρήξη του δεξιού κόλπου μετά από επεμβάσεις καρδιάς είναι ασυνήθη**

**Ασθενής 46 χρόνων διακομίσθηκε στην κλινική με διάγνωση αιμάτωμα μεσοθωρακίου.**

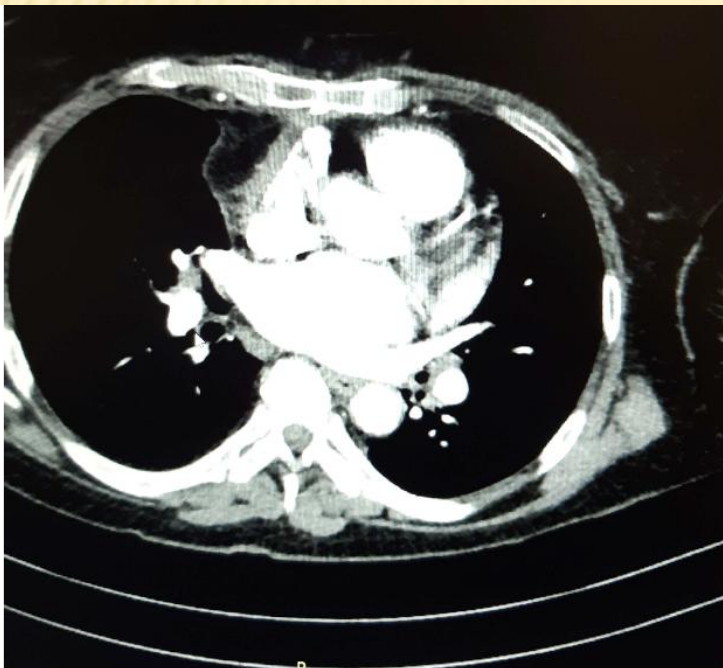
**Ατομικό ιστορικό : Πλευροδυνία, δύσπνοια, αντικατάσταση μιτροειδούς βαλβίδας με μηχανική(MVR mech) προ 5ετίας.συστηματικό ερυθρηματώδη λύκο(ΣΕΛ)**

**Αξονική αγγειογραφία θώρακος :Μόρφωμα από την καρδιά και το ήπαρ το οποίο πιέζει την καρδιά και το ήπαρ και διηθεί το πρόσθιο κοιλιακό τοίχωμα από την ξιφοειδή απόφυση έως κάτω από το διάφραγμα**

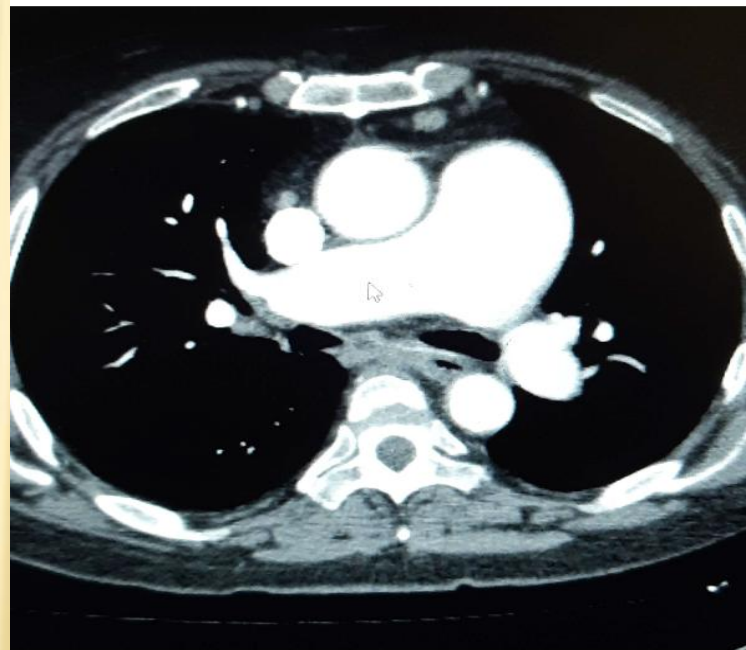
**Νέα αξονική αγγειογραφία θώρακος : Ρήξη ανευρύσματος ανιούσας αορτής.**

**Υπερηχογράφημα καρδιάς: Φυσιολογικά ευρήματα**

# ΑΞΟΝΙΚΗ ΑΓΓΕΙΟΓΡΑΦΙΑ ΘΩΡΑΚΟΣ



Σαρώθηκε με το CamScanner



Σαρώθηκε με το CamScanner

**Αντιμετώπιση**

**Μέση στερνοτομή χωρίς εξωσωματική κυκλοφορία (CPB)**

**Μεγάλες ποσότητες πηγμάτων στην περιοχή του δεξιού κόλπου καθώς και στην ξιφοειδή απόφυση.**

**Διάνοιξη του δεξιού ημιδιαφράγματος και αφαίρεση των πηγμάτων από την περιοχή του ήπατος**

**Διάβρωση του τοιχώματος του δεξιού κόλπου στο σημείο εισόδου της φλεβικής κάνουλας προ 5ετίας-συρραφή**

**Συρραφή του δεξιού ημιδιαφράγματος**

**Μετεγχειρητικά : Αναπνευστική δυσχέρεια- μη επεμβατικός αερισμός**

**Διακομιδή στο νοσοκομείο της περιοχής της για συνέχιση της νοσηλείας.**

**Συμπέρασμα**

**Αν και η ρήξη του δεξιού κόλπου είναι σπάνια ,πρέπει πάντα να λαμβάνεται υπόψη στη διαφοροδιάγνωση των περικαρδιακών συλλογών μετά από επεμβάσεις ανοιχτής καρδιάς**