

## «Τραυματικό Χυλομεσοθωράκιο σε χειρουργηθείσα ασθενή μετά από αντικατάσταση ανιούσης αορτής»

Ε. Ανδρέας Αγάθος, Σπυρίδων Αγάθος, Δημήτρης Σουφλέρης, Παναγιώτης Ασημακόπουλος  
Β' Καρδιοχειρουργική Κλινική, Ευρωκλινική Αθηνών

**Εισαγωγή:** Μία σπάνια περίπτωση δημιουργίας Τραυματικού Χυλομεσοθωρακίου σε γυναίκα ασθενή 75 ετών, μετά από χειρουργηθείσα αντικατάσταση ανιούσης αορτής με συνθετικό μόσχευμα. Τέσσερα χρόνια αργότερα μετά από πτώση σε σκάλα και κάκωση του θώρακος παρουσιάστηκε επίμονη εκροή υγρού από το άνω τμήμα της στερνοτομής. Αξονική τομογραφία έδειξε την ύπαρξη υγρού πέριξ του μοσχεύματος (Fig. 1).

**Σκοπός:** Η αναγνώριση και έγκαιρη αντιμετώπιση επιπλοκών στο μεσοθωράκιο

**Μέθοδος:** Με μέση στερνοτομή και λύση των συμφύσεων, γίνεται καθαρισμός και προσπάθεια εύρεσης του τραυματισμένου λεμφοφόρου αγγείου (Fig. 2). Η έγχυση γάλατος και κυανού του μεθυλαινίου μέσω του ρινογαστρικού σωλήνος δύναται να δείξει το τραυματισμένο λεμφοφόρο αγγείο.

**Αποτελέσματα:** Πλήρης καθαρισμός του μεσοθωρακίου (Fig. 3).

**Συμπεράσματα:** Το Χυλομεσοθωράκιο είναι μία σπάνια πάθηση του μεσοθωρακίου που δύναται να συμβεί μετά από τραυματισμό. Καθαρισμός του μεσοθωρακίου και έλεγχος του τραυματισμένου λεμφοφόρου αγγείου οδηγεί στην ίαση του ασθενούς

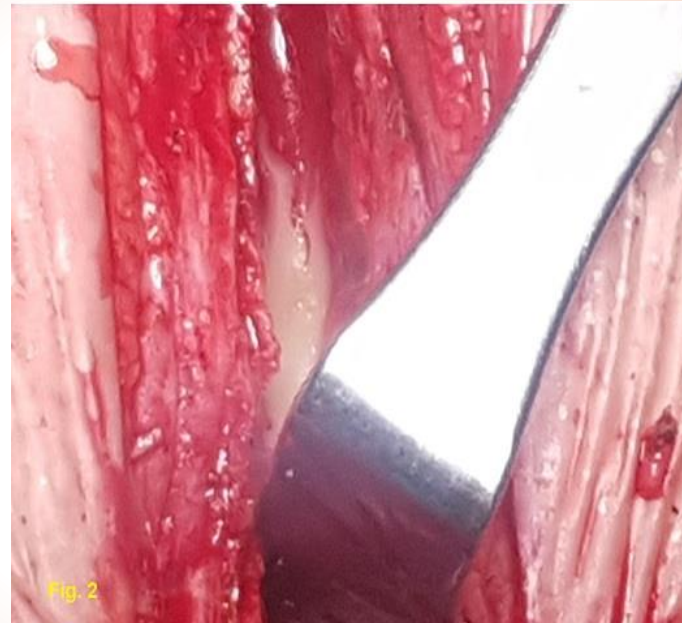

Fig. 2

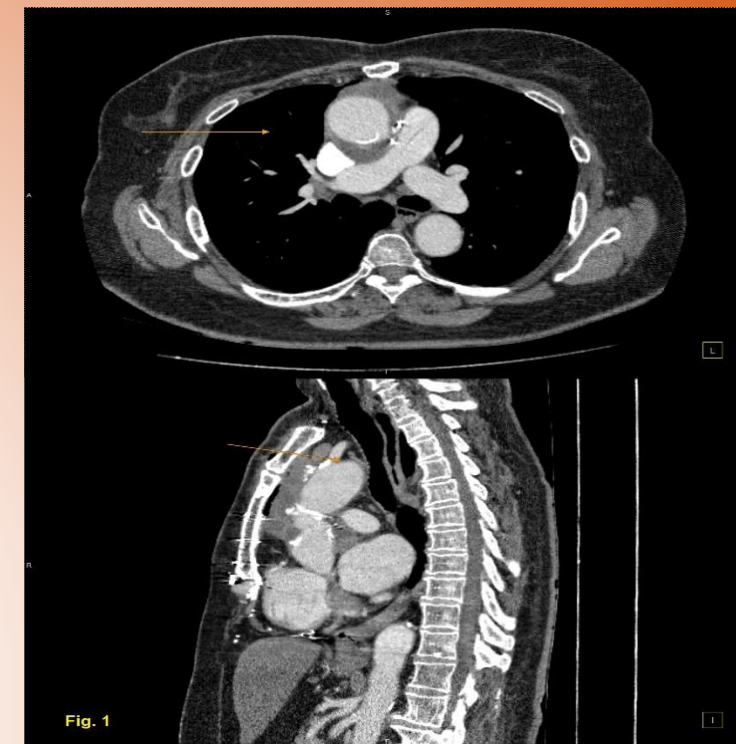


Fig. 1

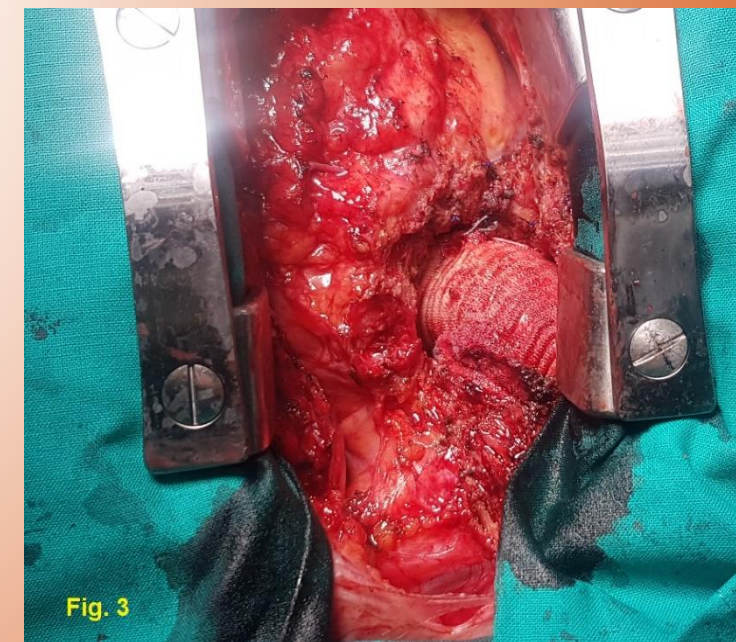


Fig. 3